Anestesia local y regional en otorrinolaringología

C Martin
ML Navez
JM Prades

Resumen. – Las anestesias local y regional se utilizan desde hace tiempo en otorrinolaringología y en cirugía cervicofacial. Están indicadas en todos los sectores de esta especialidad debido a su eficacia y al interés que pueden presentar en el marco de una urgencia. También están indicadas en aquellos pacientes cuyo estado general es malo, y porque pueden proporcionar una analgesia postoperatoria.
No obstante, para su utilización, deben conocerse bien los anestésicos locales, su mecanismo de acción, su eventual toxicidad, sus efectos secundarios y sus formas de administración. Esta administración, particularmente si está precedida de una premedicación y, sobre todo, si va acompañada con una sedación, impone la adopción de precauciones estrictas y de un entorno apropiado.
Las indicaciones y técnicas aplicadas dependen mayoritariamente de la patología que debe tratarse y del órgano afectado. No puede establecerse ninguna comparación entre una simple aplicación local de una crema anestésica, destinada a anestesiar una pequeña lesión cutánea, y la realización de un bloqueo del plexo cervical superficial y del plexo braquial mediante peridural cervical, asociada a una intubación, a fin de practicar la exéresis de algunos cánceres extendidos y conseguir una analgesia postoperatoria.

© 2001, Editions Scientifiques et Médicales Elsevier SAS, París. Todos los derechos reservados.

Palabras clave: anestesia local, anestesia locorregional, ORL, patología cervicofacial.

Introducción

La anestesia local se utiliza desde hace tiempo en la cirugía otorrinolaringológica (ORL) debido a su baja toxicidad, su sencillez, su buena adaptación a una cirugía que se practica con frecuencia en el ambulatorio, y por estar indicada en el marco de una urgencia o en aquellos pacientes que presentan un estado general precario (insuficiencia respiratoria y personas de edad avanzada).

La anestesia local y locorregional permiten realizar intervenciones quirúrgicas y conseguir, además, una analgesia perioperatoria.

No obstante, exige las mismas condiciones de vigilancia y las mismas precauciones que las adoptadas en la anestesia general.

Existen algunas contraindicaciones:

— niños y pacientes pusilánimes;

— cirugía hemorrágica y de larga duración (superior a 1 hora) debido a la incomodidad del paciente;

— cirugía muy extensa que exige la utilización de una cantidad muy importante de anestésicos locales superior a los umbrales tóxicos;

— cirugía de tejidos infectados en los cuales los metabolitos ácidos bloquean la fracción alcalina de los anestésicos locales y los vuelven ineficaces.

La elección del anestésico local o regional se hace en función del tipo de la intervención quirúrgica que se va a realizar, de la experiencia del cirujano y del consentimiento y participación del paciente.

Anestésicos locales

MECANISMO DE ACCIÓN

La actividad anestésica local anula la transmisión nerviosa al bloquear los canales de sodio a nivel de las membranas de los axones y provoca una reducción del potencial de acción de las fibras nerviosas (disminución del tamaño y de la velocidad de despolarización, y alargamiento del período refractario). La concentración bloqueante mínima que hace que la fibra nerviosa no pueda ser excitada es el reflejo de la potencia del anestésico.

La cronología y la intensidad de acción de un anestésico local dependen del diámetro y del grado de mielinización de la fibra [38, 58].

Christian Martin : *Professeur des Universités, praticien hospitalier, chef du service d'oto-rhino-laryngologie.*
Jean-Michel Prades : *Professeur des Universités, praticien hospitalier, service d'oto-rhino-laryngologie.*
Marie-Louise Navez : *Praticien hospitalier, département d'anesthésie-réanimation Pr Auboyer et Pr Molliex.*
Centre hospitalier universitaire Bellevue, boulevard Pasteur, 42055 St-Étienne cedex 2, France.

Cuadro I. – Posología de los diferentes anestésicos locales para la infiltración y bloqueos tronculares.

Principio activo	Posología máxima	Solución	Comienzo de la acción	Duración (min)
Lidocaína	7 mg·kg^{-1} con A 4 mg·kg^{-1} sin A	0,5 %, 1 % o 2 % con o sin A	Rápido	30-60
Mepivacaína	5 mg·kg^{-1}	1 %; 1,5 % sin A	Lento	60-120
Procaína Tetracaína	de 8 a 10 mg·kg^{-1} 1,5 mg·kg^{-1}	0,5 %, 1 % 0,5 %, 1 %	Lento	60-120
Bupivacaína	2,5 mg·kg^{-1} 4 mg·kg^{-1}	0,25 %, 0,5 % con o sin A	Lento	120-300
Ropivacaína		0,2 %, 0,75 %, 1 %	Lento	150-300
Adrenalina		1/200 000 ampolla de 1 ml con 0,25 mg para diluir		

A: adrenalina.

Todos los anestésicos locales tienen una estructura molecular y un mecanismo de acción parecidos. Se diferencian en la potencia, en el tiempo de comienzo y de duración de la acción y en su toxicidad.

Los anestésicos locales tienen una parte lipófila (núcleo aromático), una parte hidrófila y una cadena intermedia con un grupo éster o un grupo amida. La parte hidrófila contiene un grupo amido. Las sustancias que se utilizan actualmente son aminas terciarias. Éstas son bases débiles que, con el pH del organismo, están muy ionizadas y se difunden muy bien.

Los grupos éster son inestables, las seudocolinesterasas los degradan. La duración de su acción es breve, y pueden provocar reacciones alérgicas poco tóxicas.

Los grupos amida son estables. Se metabolizan en el hígado, no provocan reacciones alérgicas, pero pueden inducir fenómenos tóxicos cardiovasculares y neurológicos.

Las propiedades fisicoquímicas de los anestésicos locales dependen de su liposolubilidad (factor de potencia), de su unión a las proteínas (factor de duración de acción) y de su tendencia a ionizarse (cuanto más aumenta el pKa, más disminuye la fracción libre y la acción comienza más tarde, sólo la fracción libre atraviesa las membranas).

SUSTANCIAS UTILIZADAS

■ *Anestésicos locales administrados por vía inyectable* [38, 58]

Existen diferentes tipos de anestésicos locales: los de tipo éster y los de tipo amida que son más numerosos.

Entre los anestésicos de tipo éster se encuentra la procaína, y entre los de tipo amida la lidocaína, bupivacaína y escandicaína.

La mepivacaína es un anestésico local semejante a la lidocaína. La ropivacaína se parece más a la bupivacaína, aunque presenta menor toxicidad cardíaca y neurológica. La duración e intensidad del bloqueo aumentan con las concentraciones. En la infiltración, 200 mg de ropivacaína proporcionan una analgesia suficiente durante 6 horas [8, 40].

En el *cuadro I* se describen las posologías de los diferentes anestésicos locales [58].

La realización de un bloqueo de la conducción sensitiva es suficiente para llevar a cabo una cirugía de la cara. Los anestésicos locales que se prescriben con más frecuencia son la lidocaína y bupivacaína en concentraciones bajas, no deben sobrepasar el 1 % y el 0,25 % respectivamente.

■ *Anestésicos locales utilizados por vía tópica*

Se utilizan cocaína, lidocaína, una pomada de lidocaína al 2,5 % y prilocaína al 2,5 % y, en menor medida, tetracaína combinada con otros anestésicos.

Cocaína

Se extrae de la hoja de coca. Tiene una acción anestésica potente que dura entre 30 y 45 minutos. Se prepara en solución del 4 al 10 %, sola o asociada con fenol y mentol en forma de líquido de Bonain. No debe sobrepasarse la dosis de 3 mg·kg^{-1}, lo que corresponde a 200 o 300 mg en los adultos [22, 26, 32].

Se utiliza mucho a nivel de las mucosas debido a sus propiedades anestésicas y vasoconstrictoras y, particularmente, en la mucosa nasal donde su efecto vasoconstrictor es secundario al bloqueo de la recaptación de noradrenalina a nivel de la sinapsis simpática. La absorción de cocaína a nivel de la mucosa nasal es importante, sin duda, debido a su gran liposolubilidad. Sin embargo, si la cocaína se aplica en apósitos oclusivos, realmente sólo se absorbe una pequeña cantidad. En este caso deben utilizarse concentraciones muy altas. La dosis máxima autorizada es de 5 ml de cocaína al 4 % y de 2 ml al 10 %.

Lidocaína

Utilizada por vía tópica, se presenta en forma de lidocaína al 1 %, al 2 %, al 5 % con o sin nafazolina y lidocaína viscosa al 2 % [13].

Cuando la lidocaína entra en contacto con las vías aéreas superiores y digestivas puede ser deglutida e inactivada a nivel digestivo, o ser reabsorbida por las mucosas. Esta fracción corresponde a concentraciones sanguíneas bajas del orden de 1 µg·ml^{-1}. Es metabolizada por el citocromo P450 y se elimina por vía urinaria.

La dosis autorizada para la anestesia cutánea y de las mucosas ORL, o para las broncoscopias o laringoscopias, es de 4 ml de lidocaína al 5 %, se trate de lidocaína al 5 % con nafazolina, en pulverización, instilación o taponamientos. En la nebulización, la dosis es, para los adultos, de 90 a 225 mg, es decir, entre 10 y 25 pulverizaciones. En niños mayores de 6 años la dosis es de 2 a 4 mg·kg^{-1}; y en niños menores de 6 años la dosis es de 1 a 2 mg·kg^{-1} (una pulverización = 9 mg de lidocaína). Se prefiere utilizar lidocaína viscosa al 2 % para las anestesias gingival, orofaríngea, y para los síndromes hiperálgicos esofagogástricos. La posología es de 1 cucharada de café o de una cucharada sopera tres veces al día. En los niños, la dosis es de 2 mg·kg^{-1}. Está indicada en las radiomucitis, estomatodinias, esofagodinias, etc.

Se cita *otro preparado tópico utilizado en ORL*: pramocaína en gel hidrosoluble al 4 %.

Crema de lidocaína al 2,5 % y prilocaína al 2,5 %

Esta crema analgésica es una emulsión básica concentrada al 5 % de una mezcla oleosa de dos anestésicos locales en la misma proporción: prilocaína y lidocaína (lidocaína: 125 mg; prilocaína: 125 mg) [17, 37].

Esta mezcla eutéctica franquea la barrera cutánea y proporciona una anestesia *in situ* al actuar directamente sobre las fibras nerviosas.

Sobre la piel sana, la absorción es débil y lenta. Los niveles sistémicos son bajos (60 g durante 3 horas dan lugar a 120 ng·ml^{-1} de lidocaína y de 67 ng·ml^{-1} de prilocaína). La prilocaína se degrada en ortotoluidina que, en teoría, puede provocar, en dosis altas, una metahemoglobinemia.

Por vía mucosa, 10 g causan una concentración plasmática de 180 ng·ml^{-1} de lidocaína y 150 ng·ml^{-1} de prilocaína *(cuadro II)*.

Cuadro II. – Posología de la crema de lidocaína al 2,5 % y prilocaína al 2,5 %.

Edad	Posología/toma	Duración mínima	Dosis máxima	Duración máxima
Adultos y niños > 12 años	de 2 a 3 g	1 h	50 g	4 h
6 años-12 años	1,5 g/10 cm^2	1 h	20 g	4 h
< 12 meses	0,5 g < 3 meses de 1 a 2 g > 3 meses	1 h	de 1 a 2 g < 3 meses 10 g > 3 meses	1 h < 3 meses 4 h > 3 meses

Muchos estudios han demostrado que existe un amplio margen de seguridad cuando se realiza una aplicación cutánea de esta crema. Las concentraciones plasmáticas de los anestésicos locales se obtienen entre 120 y 180 minutos después de su aplicación. Dos grupos de niños con edades comprendidas respectivamente entre los 2 y 3 años y entre los 6 y 8 años reciben múltiples aplicaciones de esta crema durante 120 minutos para la ablación del molusco contagioso. La dosis de crema utilizada varía de 0,3 a 0,6 $mg \cdot kg^{-1}$, lo que corresponde a una dosis de lidocaína y prilocaína entre 7,6 y 20 $mg \cdot kg^{-1}$. Los picos plasmáticos máximos que se obtienen son de 315 $ng \cdot ml^{-1}$ tanto para la lidocaína como para la prilocaína. Estos niveles son muy inferiores a los encontrados tras una anestesia caudal o tras un bloqueo peneano [52].

Actualmente, en algunos países se autoriza el uso de esta crema analgésica a partir de un mes de edad. Si se respetan las dosis, se evita el peligro de metahemoglobinemia en los lactantes menores de 3 meses. No obstante, esta crema está contraindicada en los pacientes que siguen un tratamiento con fármacos que producen metahemoglobinemia como las sulfamidas [9].

Se han descrito accidentes como la aparición de alergias cutáneas, eritemas, quemaduras localizadas con prurito (en raras ocasiones), metahemoglobinemia (puede corregirse con azul de metileno en concentraciones entre 1 y 2 $mg \cdot kg^{-1}$), y crisis convulsivas en el niño pequeño. Las sobredosis son poco frecuentes y sobre todo están relacionadas con la utilización de esta crema sobre pieles patológicas donde el nivel de absorción no puede controlarse.

Otros anestésicos cutáneos utilizados por vía tópica

Se han propuesto otras mezclas: «tetracaína al 0,5 %, adrenalina 1/2 000 y cocaína al 11,8 %» (TAC) introducida en 1980 por Pryor y «lidocaína al 4 %, adrenalina 1/2 000 y cocaína al 11,8 %» (LAT). Las dos mezclas se utilizan en el tratamiento de heridas cutáneas y presentan la misma eficacia. Conviene respetar las posologías ya que existe un riesgo tóxico potencial, particularmente, neurológico (convulsiones y excitación) [20, 25, 50].

■ *Vasoconstrictores*

Su función es reducir la reabsorción sanguínea y aumentar la fijación neuronal. Así aumentan la duración del bloqueo anestésico y reducen la toxicidad de los anestésicos locales. La sustancia más utilizada es la adrenalina, es la más eficaz y menos nociva. La concentración óptima es de 1/200 000. Suele mezclarse con los anestésicos locales en concentraciones variables (lidocaína al 2 % al 1/80 000; lidocaína al 1 % al 1/100 000; bupivacaína al 1/200 000). No debe sobrepasarse la dosis de 0,25 mg en los adultos, lo que corresponde a 50 ml al 1/200 000, 25 ml al 1/100 000 o 20 ml al 1/80 000.

Deben extremarse las precauciones al inyectarla en las proximidades de las arterias terminales o en los bloqueos periorbitarios donde existe un riesgo de un espasmo arterial e isquemia (arteria central de la retina), particularmente, en los niños.

Los otros vasoconstrictores que se utilizan son la noradrenalina, sobre todo para uso dental, ornipresina, corbasil y neosinefrina. Las mezclas de anestésicos locales utilizadas por vía tópica suelen estar combinadas con vasoconstrictores como la nafazolina u oximatazolina [38, 58].

TOXICIDAD

La toxicidad de los anestésicos locales inyectados a nivel de los lugares de acción es diferente de la toxicidad de las sustancias inyectadas por vía sistémica. Sólo la concentración plasmática es responsable de la toxicidad tras la absorción [39]; debido a ello se explica la relativa seguridad de los anestésicos locales inyectados correctamente y en dosis adecuadas. El peligro proviene fundamentalmente de la efracción vascular y de las sobredosis accidentales que pueden producirse. Debido a la alta densidad capilar y rapidez de absorción, la inyección de los anestésicos locales a nivel de las mucosas puede generar unos niveles plasmáticos comparables con los de una inyección intravenosa [39, 45, 58].

La toxicidad sistémica de los anestésicos locales está ligada a su acción a nivel de los canales de sodio y afecta, por lo tanto, a los órganos que poseen muchas membranas excitables como el miocardio y cerebro. La toxicidad depende de: dosis inyectada, efracción vascular eventual, agente utilizado (procaína < lidocaína < ropivacaína < bupivacaína), velocidad de inyección y uso eventual de vasoconstrictores [38, 39].

Los signos de toxicidad afectan en un primer tiempo a la esfera cerebral y luego al sistema cardiovascular (excepto en el caso de la bupivacaína que presenta signos de toxicidad cardíaca y cerebral contemporáneos). Los signos anunciadores, como el entumecimiento o parestesias de los labios, sensaciones de vértigo, zumbidos de los oídos, trastornos de la visión, desorientación temporoespacial, somnolencia y sacudidas musculares preceden a una crisis convulsiva generalizada. La toxicidad neurológica es la más frecuente. Estos signos precursores permiten que el diagnóstico y tratamiento sean muy rápidos [38].

La toxicidad cardíaca está relacionada con la disminución de la conducción, depresión miocárdica (alargamiento del intervalo PR, ensanchamiento del intervalo QRS y bradicardia) y vasodilatación periférica. Aparece al administrar dosis altas, a menudo, superiores a dos veces la dosis convulsivante. Produce una hipotensión, bradicardia y, en casos extremos, paro cardíaco [39].

Esta toxicidad corresponde por orden decreciente a etidocaína, bupivacaína, ropivacaína, lidocaína y mepivacaína. Las dosis tóxicas producen trastornos del ritmo ventricular (taquicardia o fibrilación) y trastornos de la conducción (bloqueo auriculoventricular y *torsades de pointes*). La ropivacaína, isómero levógiro puro, es más eficaz en el bloqueo nervioso y menos tóxico [38].

Se han descrito algunos accidentes tóxicos con la cocaína. Los efectos secundarios afectan al sistema nervioso central y producen excitación y logorrea, seguidas de una depresión que puede provocar el coma. La euforia suele ser el primer signo de toxicidad; aparece rápidamente, entre los 2 y 5 mi-

nutos después de su administración. Los efectos cardiovasculares de la cocaína reproducen los efectos de las anfetaminas. La estimulación simpática provoca taquicardia, aumento de la contractilidad del miocardio, vasoconstricción, broncodilatación, dilatación de las pupilas, aumento del tono muscular e hipertermia central. En realidad, los accidentes graves, seguidos de la muerte, revelan fundamentalmente un consumo abusivo de cocaína [3, 33].

La *prevención de los efectos tóxicos* obliga a:

— respetar la dosis aconsejada;

— comprobar permanentemente y antes de cualquier inyección la ausencia de efracción vascular. A nivel de la cara, la gran densidad vascular existente y la importante absorción que se produce en las mucosas pueden inducir una absorción masiva. Debido a ello existe un riesgo de accidente muy alto;

— combinar la utilización de vasoconstrictores a causa de las razones expuestas (cf supra). La taquicardia provocada debido al pasaje a la zona vascular permite diagnosticar la efracción accidental. Es importante realizar una inyección lenta a la vez que se mantiene el contacto verbal con el paciente y se vigila su comportamiento [39].

El *tratamiento curativo de los efectos tóxicos* debe ser precoz y comprende:

— administración de oxígeno;

— tratamiento de las convulsiones;

— control hemodinámico: llenado vascular y administración de vasopresores (adrenalina, etc.);

— reanimación cardiorrespiratoria: oxigenación, ventilación, masaje cardíaco externo, adrenalina, choque eléctrico, etc.

La hipersensibilidad a los anestésicos locales es poco frecuente y excepcional con los de tipo amida (menos de diez casos documentados); se han descrito accidentes con los de tipo éster (alergia al núcleo paraaminobenzoico). Suele diagnosticarse debido a un exceso. Suelen ser molestias, de tipo vagal o relacionadas con un paso masivo de adrenalina y accidentes secundarios a una sobredosis. Por lo tanto, conviene ser prudente cuando se utilicen soluciones de adrenalina en pacientes coronarios [39]. Los fenómenos alérgicos (respiratorios o choque anafiláctico) se deben sobre todo a los conservantes asociados: metabisulfitos y parabenes. Estos productos deben ser excluidos de las diferentes preparaciones para los pacientes alérgicos (asma y poliposis nasal de Vidal). En estos casos la adrenalina pura se encuentra asociada de forma extemporánea.

Realización de la anestesia local

ANESTESIA DE CONTACTO

Anestesia transcutánea

Se consigue mediante la aplicación de una solución de anestésicos locales sobre la piel [17, 36, 52].

Actualmente la crema anestésica de lidocaína al 2,5 % y prilocaína al 2,5 % es el producto de primera elección, pero su acción analgésica no sobrepasa los 5 mm de profundidad. Debe aplicarse una capa espesa de la crema sobre la zona en cuestión mediante un apósito oclusivo. Un tiempo de aplicación suficiente (de 1 a 2 horas) es un elemento fundamental para conseguir la analgesia. La velocidad de penetración depende del espesor de la piel, por lo tanto, es mayor a nivel de la cara donde la piel es fina (a los 30 minutos en la frente y mejillas).

Esta crema se tolera bien. Las manifestaciones cutáneas observadas, palidez 30 minutos después de su aplicación y rubor 2 horas después, sólo son el corolario de su acción local.

Anestesia mucosa [13, 22, 26, 32, 37, 48]

La anestesia de contacto puede realizarse mediante la dispersión de una solución de lidocaína sobre las mucosas nasal, bucal, laríngea y traqueal. Este tipo de anestesia permite la realización de pequeñas intervenciones sobre las mucosas orofaríngea y nasosinusal, facilita la intubación y colocación del laringoscopio, y el paso del broncoscopio o esofagoscopio durante las exploraciones endoscópicas.

La absorción de los anestésicos locales por estas mucosas es inmediata y masiva, de entrada, provoca un nivel sérico máximo importante. El anestésico más utilizado es la lidocaína al 5 %, combinado o no con un vasoconstrictor (nafazolina). La cocaína se emplea más a nivel nasal.

Si se asocia una anestesia locorregional, deben tenerse en cuenta todas las cantidades utilizadas al calcular la dosis total de anestésico local.

La anestesia de las mucosas laríngeas es responsable de la anestesia de las cuerdas vocales y de trastornos de la deglución que deben considerarse tras la extubación. La anestesia de contacto no debe efectuarse sobre mucosas inflamadas e infectadas, puesto que el nivel de absorción está alterado.

Estas anestesias de contacto también se utilizan mucho para el tratamiento del dolor (quemaduras por radiomucositis o posquimioterápicas, estomatodinia, etc.). Pueden provocar un accidente por sobredosis, sobre todo si la anestesia se realiza sobre mucosas inflamadas e infectadas. También se utilizan en el tratamiento del dolor (contacto con el ganglio parasimpático esfenopalatino en las algias vasculares de la cara y cefaleas nasales).

ANESTESIA POR INFILTRACIÓN [29]

Consiste en inyectar un anestésico local directamente en los tejidos afectados para poder realizar un bloqueo del campo operatorio. La infiltración debe ir acompañada de pruebas de aspiración con la aguja en distintas posiciones. La inyección debe ser lenta a fin de evitar una distensión dolorosa y traumática de los tejidos. La anestesia por infiltración tiene la ventaja de ser sencilla, pero requiere una cantidad importante de anestésicos locales si la zona operatoria es extensa y como consecuencia conlleva un riesgo de toxicidad no despreciable que con frecuencia se subestima. Si la sustancia anestésica que se inyecta lleva adrenalina, el sangrado puede disminuir. Se realizan punciones múltiples y dolorosas que deforman los bordes de los tejidos. Esto provoca que en ciertos casos su reparación sea difícil con un resultado estético aleatorio.

ANESTESIA TRONCULAR Y LOCORREGIONAL

La anestesia troncular bloquea la transmisión nerviosa debajo de la zona que debe tratarse y permite así una anestesia distal del punto de inyección en toda la zona de inervación. Es más difícil de realizar y exige un buen conocimiento de anatomía. La cantidad de anestésico local necesaria es mucho más reducida.

Este tipo de anestesia no deforma las estructuras anatómicas ni desgarra los tejidos puesto que la inyección suele realizarse lejos del campo operatorio; es una ventaja para las heridas sucias y lesiones dérmicas infectadas.

Un estudio de sensibilidad de la zona en cuestión precede la realización de la anestesia troncular a fin de diagnosticar posibles déficits nerviosos relacionados con el traumatismo inicial y que podrían atribuirse a los efectos de la anestesia local.

La elección entre una anestesia por infiltración y una anestesia troncular depende de: importancia de la zona operada, cirugía y experiencia del cirujano.

Contexto de la anestesia local

CONSULTA PREANESTÉSICA

Es obligatoria, a parte de las anestesias locales estrictas, y debe realizarse unos días antes de la intervención quirúrgica, excepto en el marco de una urgencia. Comprende un examen clínico, una entrevista con el paciente que recibe toda la información relativa a la anestesia (recomendaciones para la preanestesia, formulario leído y entregado al paciente, tratamientos que deben ser interrumpidos o continuados y condiciones de regreso al domicilio si la cirugía se ha practicado de forma ambulatoria) y una preparación psicológica para la anestesia.

El examen clínico comprende un interrogatorio que evalúa las funciones cognitivas del paciente o de su entorno (sobre todo si la intervención quirúrgica se realiza en ambulatorio), los tratamientos y antecedentes del paciente (reemplazado eventualmente por un cuestionario que se entrega al paciente). Los exámenes de laboratorio no son obligatorios y se prescriben en función del estado clínico del paciente y de la cirugía que se va a realizar.

PREMEDICACIÓN

Tiene como objetivo calmar al paciente y evitar la aparición de reflejos vagales inducidos por el estrés, dolor o anestésicos locales.

La elección del producto depende del nivel de sedación deseado, del tipo de cirugía que se va a practicar y del estado clínico que presenta el paciente.

Las benzodiacepinas todavía se utilizan mucho debido a su acción ansiolítica. El midazolam, de vida media corta, es muy apropiado para la cirugía ambulatoria. En los adultos, las posologías medias se sitúan entre 0,15 y 0,2 $mg \cdot kg^{-1}$; pueden utilizarse inyecciones con pequeñas dosis de midazolam justo hasta el momento antes de la intervención quirúrgica. En los niños, la vía rectal es la vía utilizada con más frecuencia, en dosis de 0,3 $mg \cdot kg^{-1}$, y el pico plasmático se alcanza aproximadamente al cabo de 15 minutos.

La hidroxizina también está indicada en el marco de la cirugía ambulatoria a causa de sus efectos tranquilizantes, antiemético y antihistamínico. El tiempo de acción es corto y su vida media de eliminación es de 2 horas. Puede asociarse con un agente vagolítico como la atropina [56].

CONTROL DURANTE LA ANESTESIA

Es idéntico al control de una anestesia general y comprende:

— registro electrocardioscópico para buscar eventuales trastornos del ritmo (taquicardia debido a inyecciones vasculares accidentales y bradicardia a causa de bloqueos simpáticos o de acceso vagal);

— monitorización de la presión arterial;

— control clínico de la ventilación con ayuda de un pulsioxímetro;

— control de las modificaciones del comportamiento del paciente.

SEDACIÓN [11, 44, 61]

El objetivo es relajar al paciente sin ocasionar una narcosis importante que puede alterar la ventilación o modificar los reflejos faringolaríngeos de deglución. Conviene que la ventilación sea correcta para no provocar una depresión respiratoria grave, responsable de la hipercapnia y de un aumento del sangrado, y para conservar un reflejo laríngeo normal para que el paciente pueda tragar las hipersecreciones salivales o la sangre existente. Si se respetan estas condiciones mínimas, se garantiza que, con toda seguridad, se producirá la sedación. Debe mantenerse el contacto verbal con el paciente durante la inyección de los anestésicos, de esta manera puede detectarse cualquier anomalía que puede aparecer (trastorno vagal, trastornos hemodinámicos y complicaciones neurológicas).

Actualmente se utilizan distintas sustancias. Las benzodiacepinas siempre están indicadas, pero los narcóticos puros como el propofol pueden administrarse inyección continua y la dosis puede adaptarse a la vigilia del paciente. Las técnicas de anestesia intravenosa asistida por ordenador y con control electroencefalográfico y cerebral deben permitir un mejor ajuste de la sedación del paciente en función de los diferentes tiempos de la cirugía.

ANESTESIA GENERAL

Puede estar asociada con una anestesia locorregional cuando se dan determinadas condiciones. Su objetivo es conseguir la pérdida de la conciencia e inmovilidad del paciente. La anestesia locorregional proporciona una buena analgesia intraoperatoria y permite obtener un despertar rápido y calmo sin que exista el riesgo de depresión respiratoria que aparecen tras la inyección de opiáceos. Los bloqueos analgésicos suelen realizarse antes de la inducción anestésica para poder detectar y tratar precozmente los incidentes eventuales. En los niños, la anestesia local siempre se realiza tras la inducción [37].

MATERIAL DE LA ANESTESIA LOCAL

El equipo de anestesia local comprende agujas con bisel corto, jeringuillas, catéteres y material de detección de los troncos nerviosos.

Anestesia local y cofocirugía

RESEÑA ANATÓMICA [28, 31]

La inervación sensitiva del oído externo, expuesta a ciertas variaciones, depende de varias ramificaciones nerviosas *(fig. 1)*:

— el plexo cervical superficial (C2-C3) inerva la parte posteroinferior del pabellón del conducto auditivo externo (CAE) y del lóbulo por sus ramas auriculares;

— el nervio auriculotemporal, rama del nervio mandibular (V3), inerva la parte anterolateral del pabellón y una parte del CAE (la rama nerviosa pasa por delante del conducto entre el cartílago y el hueso);

— la rama auricular del neumogástrico inerva la parte profunda posteroinferior del conducto y la parte inferior del tímpano;

— el intermediario de Wrisberg (VII bis) asegura la inervación sensitiva de la concha y de la parte externa del CAE (zona de Ramsay-Hunt);

— la caja del tímpano recibe su inervación sensitiva del nervio de Jacobson o nervio timpánico, rama del glosofaríngeo.

La realización de la anestesia troncular es difícil debido a esta compleja inervación, por tanto, suele recurrirse a una anestesia distal por infiltración, combinada con una anestesia superficial, anestesia cuyas modalidades dependen de la técnica quirúrgica utilizada.

TÉCNICAS DE LA ANESTESIA LOCAL

■ *Anestesia local por contacto*

Se han propuesto muchas técnicas para anestesiar el CAE y la membrana timpánica: iontoforesis, refrigeración, aplicación local de cocaína o lidocaína al 5 %. Mediante la aplicación

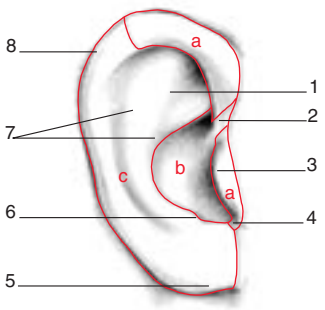

1 *Inervación sensitiva del oído externo (según Guerrier).*
a. zona del nervio auriculotemporal; b. concha (zona de Ramsey-Hunt VII y X); c. zona del plexo cervical.
1. fosa triangular; 2. raíz del hélix; 3. trago; 4. cavidad de la concha; 5. lóbulo; 6. antitrago; 7. antehélix (ramas posterior y anterior); 8. hélix;

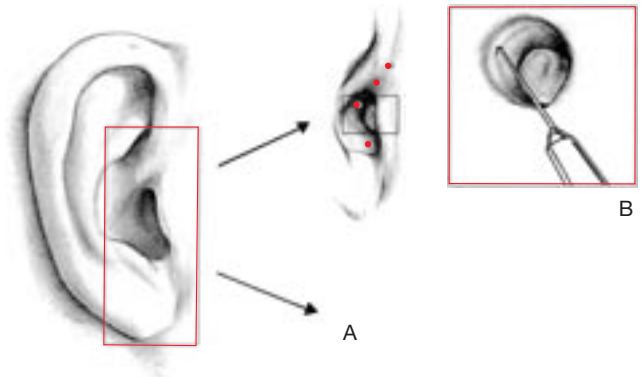

2 *Puntos de inyección en la cirugía del oído externo.*
A. Por vía endaural.
B. Por vía del conducto.

3 *Puntos de inyección en la cirugía del oído externo por vía posterior. Infiltración de la zona supraauricular y retroauricular.*

local de un algodón impregnado de lidocaína al 5 % en contacto con la membrana timpánica, se consigue una anestesia muy buena si se deja en el lugar de acción durante al menos 20 minutos. La cocaína también es muy interesante, pero se ha podido observar que el líquido de Bonain es algo agresivo para la membrana timpánica (en realidad se ha atribuido al conservante). Con la pomada de lidocaína al 2,5 % y procaína al 2,5 % se consigue una buena anestesia a condición de que se deje en el lugar de acción durante un tiempo suficientemente largo. Tiene el inconveniente de ocasionar una importante hiperemia que favorece el sangrado local [27, 36, 37].

Anestesia local por infiltración

Es la técnica de anestesia local más utilizada en la cofocirugía [36].

Infiltración en el conducto auditivo externo *(fig. 2)*

La inyección de 2 a 3 ml de lidocaína al 2 % con adrenalina en la parte posterior del CAE, en el límite de la zona pilosebácea, permite efectuar prácticamente todas las intervenciones de cofocirugía realizadas por la vía del conducto. Esta anestesia se completa, a menudo, mediante la inyección de 1 ml de anestésico en la parte anterior del CAE. Esta inyección no debe ser demasiado externa para que no difunda en la celda parotídea.

Si se efectúa una incisión de descarga intertragohelicina, por ejemplo, se inyecta 1 ml de anestésico a este nivel. Además, la infiltración de la parte inferior de la concha permite colocar de forma indolora separadores autoestáticos.

Si se toma una muestra de un injerto tragopericondrial, la infiltración de 0,5 ml de sustancia a nivel del trago es suficiente.

Anestesia para un acceso retroauricular *(fig. 3)*

No presenta ninguna originalidad especial. En tres o cuatro puntos se inyectan entre 1 y 2 ml de lidocaína al 2 % en toda la zona supraauricular y retroauricular, como complemento de la anestesia del CAE.

La inyección no debe ser demasiado baja ni demasiado anterior (sublobular) a fin de evitar la anestesia del VII (es transitorio).

Una vez realizada la infiltración, debe esperarse 10 minutos antes de comenzar la intervención.

INDICACIONES QUIRÚRGICAS

Prácticamente toda la cofocirugía puede efectuarse con anestesia local, teniendo en cuenta las contraindicaciones habituales. Sólo las intervenciones que comprenden un fresado óseo prolongado (malformación congénita y colesteatoma) son de realización delicada con anestesia local debido al ruido y a las vibraciones producidas.

Aspiración del oído externo, limpieza del conducto, paracentesis y colocación de ventiladores transtimpánicos

Estas maniobras pueden realizarse en ambulatorio en pacientes que cooperen un poco tras una anestesia local de contacto sencilla, a condición de saber esperar el efecto de la anestesia.

Si se teme que la intervención vaya a ser un poco larga y dolorosa, puede realizarse una infiltración del conducto con la ayuda de 1 o 2 ml de lidocaína al 1 o 2 % con adrenalina. Este método, muy eficaz, es, sin embargo, más doloroso y expone a la aparición de reacciones vagales. Además, el anestésico puede difundir y dar lugar a una reacción de vértigo intensa y prolongada tras la intervención.

Cofocirugía a través del conducto y por vía endaural

La infiltración del CAE permite efectuar, con anestesia local, casi todas las intervenciones realizables a través del conducto, excepto la cirugía de las malformaciones congénitas.

Si el conducto es estrecho, se alarga la vía de acceso gracias a una incisión de descarga de tipo Shambaugh, tras una infiltración intertragohelicina.

Todos los pacientes operados de esta manera reciben una premedicación y frecuentemente anestesia local y sedación.

Cofocirugía por vía retroauricular

La infiltración combinada de la zona periauricular, retroauricular y del CAE permite el uso de prácticamente toda la cirugía del oído externo realizada por vía retroauricular.

A pesar de la administración de una premedicación y de la realización de una anestesia local y sedación, la cirugía del

colesteatoma sólo puede llevarse a cabo con anestesia local en aquellos pacientes que colaboran. El fresado óseo prolongado suele soportarse mal.

Además, si la mucosa de la caja está muy inflamada, a menudo, causa dolor, especialmente a nivel del orificio timpánico. La aplicación local de lidocaína al 5 % permite paliar con bastante facilidad este inconveniente. Por último, debe insistirse en el hecho de que en cualquier cofocirugía efectuada con anestesia local, la administración concomitante de adrenalina cuando no está contraindicada, sea por infiltración o por contacto, es la regla ya que la adrenalina es fundamental para reducir el sangrado.

Otoplastias

La cirugía de las orejas prominentes puede realizarse con anestesia local con la ayuda de infiltraciones supraauriculares y retroauriculares como las descritas (cf supra). Este tipo de cirugía puede realizarse a partir de los 8 o 10 años y si los niños cooperan.

Anestesia local y cirugía nasal y nasosinusal

RESEÑA ANATÓMICA [19, 21, 31]

La inervación sensitiva de la región nasosinusal depende de las ramas nasales del nervio oftálmico de Willis (parte anterior de las fosas nasales y de la pirámide nasal) y de las ramas nasales del nervio maxilar V2, el nervio infraorbitario inerva el ala de la nariz *(fig. 4)*.

La parte final del nervio oftálmico de Willis es el nervio nasal que se divide en varias ramas: los nervios ciliares largos inervan el ojo; el nervio infratroclear (nasal externo) inerva los tegumentos del dorso de la nariz y la comisura interna del ojo; el nervio nasal interno (etmoidal anterior) penetra en el conducto etmoidal anterior, tiende ramas para la parte anterior del etmoides, ramificaciones nasointernas para el septo, la pared lateral de la cavidad nasal y termina en una rama nasolobular para el hueso nasal, la punta de la nariz y la zona de las alas.

El nervio maxilar sale del cráneo por el agujero redondo y penetra por la parte posterior de la fosa infratemporal. Luego se divide en varias ramas cuyas raíces pterigopalatinas junto con las fibras simpáticas y parasimpáticas convergen hacia el ganglio pterigopalatino y forman un complejo trigeminosimpático que da lugar a algunas ramificaciones: nasales para las paredes laterales de la nariz (cornete inferior, meatos medio e inferior), nasopalatina para la parte posterior del tabique y la parte anterior de la bóveda palatina. La rama terminal o el nervio infraorbitario sale por el agujero infraorbitario e inerva la piel del párpado inferior, la mejilla, el ala de la nariz y el labio superior.

TÉCNICAS DE LA ANESTESIA LOCAL

La anestesia de la nariz realizada con más frecuencia es la anestesia local por infiltración o un taponamiento ya que los bloqueos tronculares son más difíciles de efectuar y requieren un buen conocimiento de la anatomía de una región compleja donde las zonas sensitivas de los diferentes troncos nerviosos se superponen. Algunas veces la anestesia local necesita una gran cantidad de anestésicos que puede conllevar la aparición de accidentes tóxicos relacionados con la absorción sistémica de estas sustancias en esta región tan vascularizada.

La anestesia troncular necesita menos sustancia, por tanto, el riesgo de toxicidad existente es inferior y la deformación de los tejidos es menor.

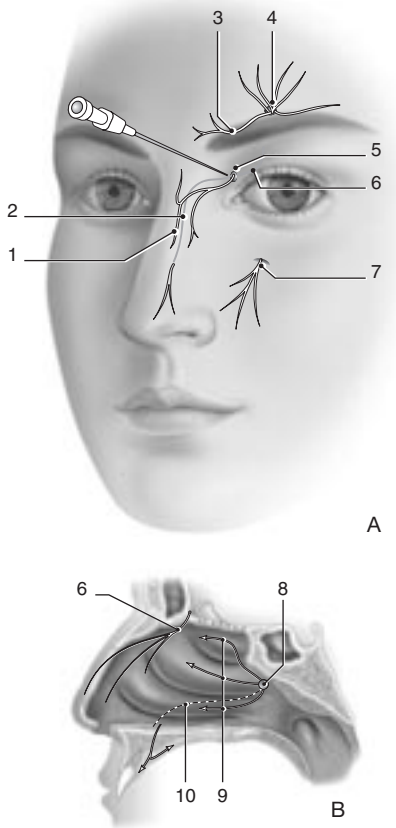

4 *Inervación nasal y bloqueo del nervio nasal.*
1. Nervio nasal interno; 2. nervio nasal externo; 3. nervio supratroclear; 4. nervio supraorbitario; 5. celda etmoidal; 6. nervio nasal; 7. nervio infraorbitario; 8. agujero esfenopalatina; 9. nervios nasales (cornetes superior, medio e inferior); 10. nervio nasopalatino (septo).

Anestesia tópica de la mucosa

La cocaína se utiliza mucho a nivel de la mucosa nasal debido a sus propiedades anestésicas y vasoconstrictoras. Se prepara en solución al 4, 10 y 33 % (la solución al 4 % es la más utilizada en algunos países). La adición de adrenalina mejora la reducción del sangrado y reduce los fenómenos de toxicidad (los niveles plasmáticos son inferiores si se añade adrenalina: 0,82 frente a 0,11 mg al cabo de 30 minutos) [10, 48]. La absorción de cocaína a nivel de la mucosa nasal es importante, sin duda está relacionada con su gran liposolubilidad [22]. Si se administra cocaína mediante taponamiento, en realidad, sólo se absorbe una pequeña cantidad. Se ha demostrado que concentraciones altas, del orden del 33 % [30], son eficaces y poseen un buen índice de seguridad.

La eficacia de la cocaína es comparable con la de la lidocaína al 2 % con oximetazolina y con la tetracaína [13, 48].

Anestesia local por infiltración *(figs. 5, 6, 7, 8 y 9)*

Su ventaja es la sencillez, pero necesita una cantidad importante de anestésicos locales que deforman la región que debe operarse, en cambio, disminuyen el sangrado si la sustancia inyectada contiene adrenalina.

La realización de una rinoplastia por infiltración suele comprender una inyección externa lateronasal en rombo, con un trayecto subcutáneo a partir de la raíz de la nariz hasta el ángulo nasofrontal y otra inyección a partir de la espina nasal inferior hacia el orificio infraorbitario. Estos dos trayectos evitan la zona operatoria puesto que la deformación provo-

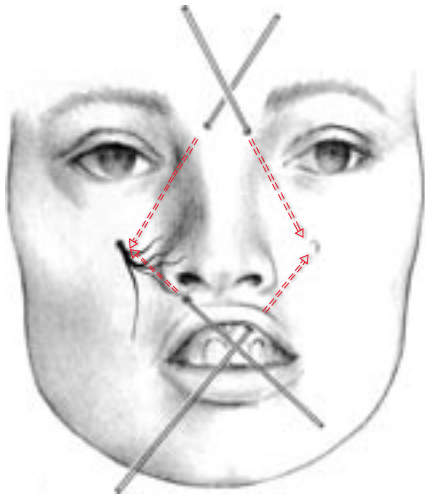

5 *Anestesia en rombo a partir de dos puntos de inyección situados a nivel del ángulo nasofrontal y a nivel de la espina nasal. Infiltraciones del vestíbulo nasal mucoso o transcutáneo debajo del ala nasal (según Aiach y Levignac, modificado).*

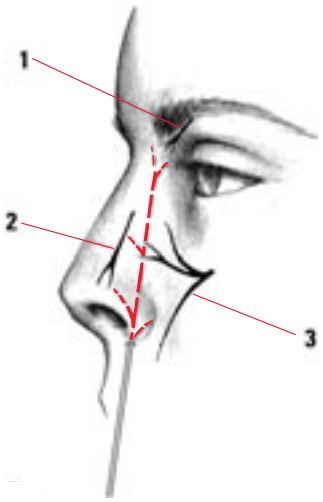

6 *Infiltración anestésica lateronasal y trayectoria de los nervios sensitivos (según Aiach y Levignac).*
1. Filete dorsal de la nariz; 2. filete nasolobular; 3. nervio infraorbitario.

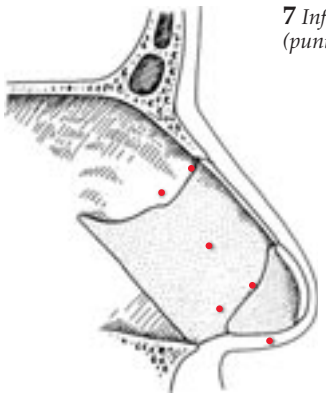

7 *Infiltración septal e interseptocolumelar (puntos de inyección).*

cada por la sustancia puede obstaculizar la intervención quirúrgica. La infiltración interna endonasal es, en primer lugar, lateral a partir del vestíbulo nasal mucoso [2, 36] en dirección a la raíz de la nariz y luego hacia el tabique en la grosor de la mucosa, se dirige hacia la parte inferior del septo, después debajo del ala nasal y, por último, a nivel de la espina nasal.

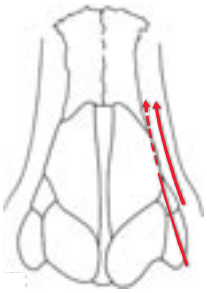

8 *Algunos (Tardy) terminan la infiltración externa, a nivel de la rama ascendente, con una infiltración a nivel de su cara profunda submucosa.*

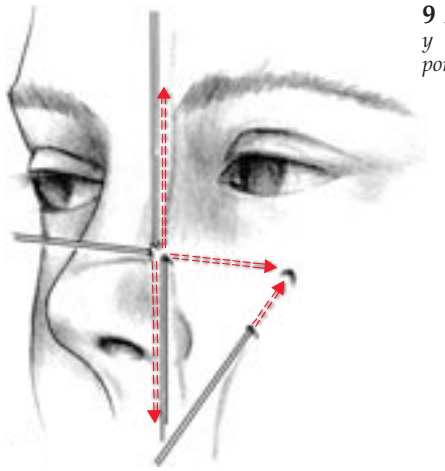

9 *Infiltración lateronasal y bloqueo infraorbitario por vía transcutánea.*

Es importante terminar con la aplicación de un drenaje por gasas impregnado con lidocaína. En total, no deben sobrepasarse los 10 o 15 ml de lidocaína al 1 % con adrenalina para evitar las sobredosis y los riesgos tóxicos.

Anestesia troncular para la cirugía nasal

La anestesia local troncular combina el bloqueo del nervio nasal a nivel del agujero etmoidal anterior realizado de manera bilateral y el bloqueo del nervio maxilar. Este bloqueo puede realizarse a nivel del agujero esfenopalatino mediante un tapón de cocaína situado debajo de la parte final del cornete medio asociado con un drenaje por mechas endonasal y con el bloqueo del nervio infraorbitario bilateral para la sensibilidad de las alas nasales.

Bloqueo del nervio nasal (nasociliar) *(fig. 4)* [42, 45]

Se realiza a nivel del agujero etmoidal situado sobre la cara superior e interna de la órbita. Se introduce una aguja 25 G de 25 mm de longitud a media distancia entre el pliegue palpebral posterior y la ceja, en el ángulo interno del ojo, sin perder en ningún momento el contacto óseo con la parte superior de la órbita. Puede sentirse un pequeño obstáculo, inconstante, que corresponde al agujero etmoidal anterior, a una profundidad de 1,5 cm aproximadamente. A este nivel, se depositan 2 ml de un anestésico local sin adrenalina, al retirar la aguja, se infiltran otros 2 ml de anestésico que bloquean la rama nasal externa. No deben sobrepasarse los 3 cm de profundidad porque el nervio óptico se encuentra en esta dirección a unos 4 cm. La punción puede ser dolorosa y la inyección debe ser lenta y progresiva tras realizar frecuentes las pruebas de aspiración. La compresión del ángulo superior e interno con el dedo facilita la difusión de la sustancia hacia el agujero [45].

Esta técnica es difícil de realizar y puede dar lugar a un porcentaje de fallos importante relacionado con la difusión insu-

ficiente de la anestesia. En este caso, el bloqueo se completa fácilmente mediante una infiltración *in situ* de anestésicos locales [36, 42, 45]. Los incidentes descritos aparecen raramente si se respetan la técnica y las distancias aconsejadas. Se han descrito diversos incidentes y todos han evolucionado favorablemente: edemas palpebrales por difusión del anestésico local en el espacio celulograso, diplopía transitoria por difusión del anestésico local a nivel del músculo oblicuo mayor, paresia del orbicular y ptosis transitoria y equimosis en el punto de punción tratadas mediante la compresión del ángulo interno del ojo [42, 45]. En una serie de 20 bloqueos del nervio nasal para realizar dacriocistostomías, Mailer y Stromberg describen la aparición de una hemorragia retrobulbar, con aumento de la presión intraocular y dilatación de las pupilas, que evoluciona espontáneamente sin necesidad de realizar ninguna maniobra de descompresión [34]. No se ha descrito ninguna efracción del globo en estas dos series. Esta complicación se ha manifestado durante la realización de bloqueos peribulbares en pacientes con esclerectasia, debido a esto está contraindicado en pacientes que presenten miopía intensa [5]. Este bloqueo puede generar cierta aprensión en los pacientes y, por tanto, impone una selección adecuada de los pacientes y una sedación.

Bloqueo del nervio maxilar *(fig. 10)* [45, 49, 53, 54]

Se realiza a nivel del agujero redondo mayor de donde emerge el nervio. No siempre es fácil acceder a él, lo que explica que se hayan propuesto varias técnicas. Los autores recomiendan la vía supracigomática. El nervio está bloqueado en el fondo de la fosa infratemporal desde que emerge del agujero redondo mayor. La aguja de 5 cm con bisel corto se introduce a nivel del ángulo formado por el borde externo de la órbita y la apófisis cigomática. Se introduce en la piel perpendicularmente y debe quedar estrictamente en este plano; entonces se apoya la aguja junto a la cresta temporal del esfenoides que roza la parte inferior. A continuación la aguja se dirige hacia abajo y hacia atrás y se empuja 1 cm aproximadamente. En este momento se encuentra en el fondo de la fosa pterigomaxilar, a 1 cm debajo del agujero redondo mayor y entre 5 mm y 1 cm fuera del agujero esfenopalatino (orificio de penetración de las ramas nasales por la parte posterior de las fosas nasales). Tras realizar una prueba de aspiración, se inyectan entre 3 y 5 ml de anestésico. Esta vía, debido a los puntos de referencia óseos exactos que pueden tomarse, presenta un grado de seguridad elevado. Si se orienta la aguja de esta forma no puede penetrar en la órbita ni en el cráneo.

Bloqueo de las ramas nasales del nervio maxilar

Pueden bloquearse a nivel del agujero esfenopalatino por vía endonasal. Este agujero se encuentra situado por debajo de la cola del cornete medio. Se introduce un aplicador embebido en anestésico local a nivel del meato medio y se deja allí durante 5 minutos. La cocaína es el anestésico más utilizado; las dosis no deben ser superiores a 3 $ml \cdot kg^{-1}$, la concentración óptima es del 4 %. Los incidentes descritos sólo conciernen a los que están ligados a la toxicidad del producto absorbido a nivel de las mucosas (signos cardiovasculares y cerebrales) [36, 45].

Bloqueo del nervio infraorbitario *(fig. 11)* por vía endobucal (en la fosa canina)

Se consigue a la vez el bloqueo de los nervios dentario anterior e infraorbitario, la anestesia de la mucosa dental y sinusal, así como la anestesia del ala de la nariz [19, 45]. Este bloqueo se realiza por vía oral y se toma como punto de referencia el agujero infraorbitario situado en la vertical de la pupila centrada, 8 mm por debajo del borde orbitario. La aguja se introduce verticalmente por el diente canino y se dirige hacia arriba y hacia fuera con respecto al ángulo externo del ojo, en dirección al agujero infraorbitario, fácil de palpar y localizar con el dedo. A este nivel se inyectan 3 ml de anestésico sin penetrar en el canal.

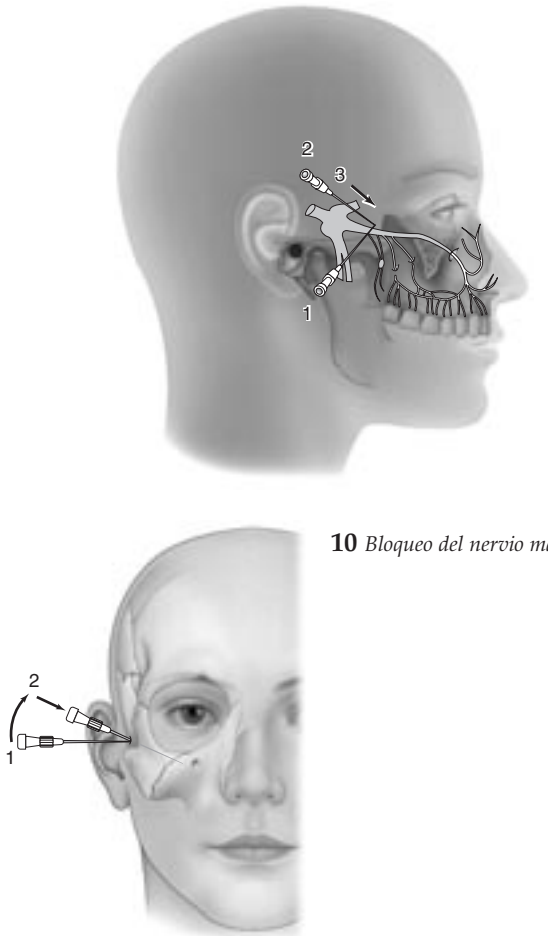

10 *Bloqueo del nervio maxilar.*

11 *Bloqueo del nervio infraorbitario por vía transcutánea (a la izquierda) y por vía transvestibular (a la derecha).*

INDICACIONES EN LA CIRUGÍA NASAL

En la cirugía nasal, la anestesia locorregional todavía se utiliza poco, en cambio, la anestesia local ha sido objeto de muchas publicaciones, sea en aplicación mucosa (cocaína) o de nuevo por infiltración para la cirugía de la pirámide nasal [13, 45].

En todos los casos e independientemente del tipo de anestesia elegido (anestesia local o bloqueo troncular), se utilizan drenajes por mechas con sustancias tópicas vasoconstrictoras para reducir el sangrado [13].

Rinoplastia

Los bloqueos tronculares son importantes porque se realizan lejos de la zona operatoria y no deforman la pirámide nasal. Sin embargo, están limitados debido a la complejidad de la inervación sensitiva de las zonas endonasales, del septo y de las mucosas [42, 45]. Algunos cirujanos prefieren la infiltración anestésica porque consideran que el desprendimiento de los planos cutáneos es una ventaja y se reduce mejor el sangrado, pero las punciones múltiples son dolorosas.

Reducción de la fractura de la nariz

Se han propuesto diversas técnicas de anestesia local, solas o combinadas, para la reducción de la fractura de la nariz (bloqueo del nervio nasal externo, anestésicos por vía tópica con cocaína a nivel del hilio esfenopalatino y del cornete superior para bloquear el nervio nasal interno e infiltración endonasal transcartilaginosa). Los bloqueos tronculares son eficaces en todos los casos. Las técnicas endonasales tienen fama de ser más dolorosas y, además, la desviación del tabique suele obstaculizar la colocación de los tapones a nivel del hilio esfenopalatino [15, 18, 42, 59].

Septoplastia [12, 45]

Puede combinarse una aplicación de cocaína (1,5 ml al 4 % en cada orificio de la nariz) con una infiltración de lidocaína con adrenalina en el septo y en la columella, seguida de una infiltración en la parte posterior del vómer. Esta anestesia es eficaz si la intervención está limitada.

Cirugía endonasal (meatotomía y etmoidectomía)

La anestesia por vía tópica (cocaína) es la más utilizada. Se combina con una infiltración del septo y de los cornetes [30, 45, 47]. Puede realizarse una anestesia troncular que se completa mediante una anestesia por vía tópica para mejorar su eficacia y reducir el sangrado. La analgesia no es perfecta a nivel de la parte superior del etmoides y de la pared orbitaria. La anestesia local tiene la ventaja, en un paciente consciente, de permitir la detección inmediata de complicaciones intraoperatorias, en particular orbitarias. En cambio, el sangrado posterior y las intervenciones de más de 1 hora originan una incomodidad y limitan la práctica de la anestesia local para este tipo de cirugía.

Cirugía sinusal

— la punción del seno maxilar y las meatotomías con un control endoscópico se realizan tras el bloqueo de las ramas nasales posteriores de los nervios pterigopalatinos y del nervio etmoidal anterior gracias a una anestesia local de contacto efectuada con la ayuda de mechas impregnadas de lidocaína al 5 % con adrenalina o asociada con nafazolina [45];

— la intervención de Caldwell-Luc afecta a una zona inervada por el nervio infraorbitario. El bloqueo se suele realizar por vía endobucal con infiltración de las mucosas y del periostio encima de los premolares y mediante una anestesia de contacto endonasal realizada con compresas embebidas en lidocaína;

— muchas intervenciones de cirugía nasosinusal se practican de forma ambulatoria, en este caso la anestesia local y regional tienen un interés especial y permiten obtener una analgesia perioperatoria eficaz que reduce el tiempo de hospitalización al evitar la utilización de opiáceos.

Anestesia locorregional y cirugía cervical y faringolaríngea

RESEÑA ANATÓMICA *(fig. 12)* [21, 28]

La cirugía de los cánceres faringolaríngeos afecta a zonas con inervaciones diferentes: nervio mandibular en las bucofaringectomías transmaxilares, nervio laríngeo superior y nervio glosofaríngeo en las faringolaringectomías, plexo cervical en el conjunto de estas cirugías y, sobre todo, si se realiza conjuntamente una limpieza ganglionar o una reconstrucción mediante colgajos miocutáneos, el nervio maxilar superior en los cánceres invasivos de la fosa infratemporal.

El *nervio maxilar* es un nervio exclusivamente sensitivo. Inerva los tegumentos de las regiones temporal media e infraorbitaria, la parte profunda de las mucosas nasales y las mucosas que tapizan los senos y el paladar y, por último, los dientes del maxilar superior [1, 2]. Nace en el ganglio de Gasser, sale del cráneo por el agujero redondo mayor y penetra en la parte posterior de la fosa pterigomaxilar, donde se divide en varias ramas:

— rama meníngea y orbitaria para los senos etmoidales y esfenoidal;

— ramas dentarias superiores posterior y media que inervan los molares superiores, y ramas dentarias anteriores para el macizo incisivocanino;

— raíces pterigopalatinas que junto con las fibras simpáticas y parasimpáticas dan lugar al ganglio esfenopalatino. Este complejo trigeminosimpático se divide en varias ramas: ramas nasales para las paredes laterales de la nariz (cornete inferior y meatos medio e inferior) y el nervio nasopalatino para la parte posterior del tabique que alcanza el paladar por el conducto incisivo para dar lugar a la inervación de toda la parte anterior de la bóveda palatina;

— nervios palatinos que descienden por los conductos palatinos y salen por los agujeros palatinos mayores e inervan la parte posterior de la bóveda palatina, con algunas ramas para el velo y la amígdala palatina.

Acaba en nervio infraorbitario, sale por el agujero infraorbitario para inervar la piel del párpado inferior, el ala de la nariz y el labio superior.

El *nervio mandibular*, nervio mixto, sale del cráneo por el agujero oval y se divide en dos troncos: anterior sensitivo y posterior motor. Las ramas sensitivas son:

— rama bucal (piel y mucosa de la mejilla);

— nervio auriculotemporal (parte anterior del pabellón del oído externo y del conducto auditivo y región temporal);

— nervio alveolar inferior que es la rama más gruesa del tronco anterior. Inerva toda la mandíbula inferior (hueso, dientes y encías). Avanza por la cara interna de la mandíbula y penetra en el conducto dentario a nivel de la espina de Spix. A nivel del agujero mentoniano se divide en dos ramas terminales: el nervio mentoniano (encías, labio inferior y mentón) y el nervio incisivo (incisivos y caninos inferiores);

— nervio lingual que se separa cerca de su salida a nivel del agujero oval e inerva los dos tercios anteriores de la lengua y del piso de la boca. La rama motora inerva los músculos masticadores, el músculo periestafilino y el músculo del martillo.

El nervio mandibular transporta las fibras del VII bis que aportan la sensibilidad gustativa a los dos tercios anteriores de la lengua y proporciona sensibilidad propioceptiva a los músculos de la expresión.

El *plexo cervical* está constituido por las ramas anteriores de los cuatro primeros nervios cervicales que se dividen en una rama superior y en otra inferior para unirse a las ramas de las capas adyacentes y formar las tres asas laterovertebrales del plexo [21, 36]. El plexo cervical se sitúa lateralmente con respecto a las cuatro primeras vértebras cervicales, entre el

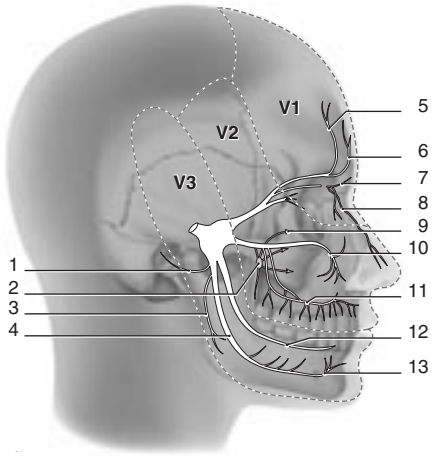

12 *Inervación de la cara por el trigémino. V1: nervio oftálmico de Willis; V2: nervio maxilar superior; V3: nervio maxilar inferior.*
1. Nervio auriculotemporal; 2. ganglio esfenopalatino; 3. nervio bucal; 4. nervio alveolar; 5. nervio frontal; 6. nervio supratroclear; 7. nervio nasal externo; 8. nervio nasal interno; 9. nervios nasales; 10. nervio infraorbitario; 11. nervios dentarios superiores; 12. nervio lingual; 13. nervio mentoniano.

músculo angular del omóplato por delante, el músculo escaleno medio por atrás y el músculo esternocleidomastoideo lateralmente.

Cada arco anastomótico da lugar a las ramas superficiales y profundas:

— ramas superficiales: emergen a nivel del borde posterior del músculo esternocleidomastoideo; las ramas auricular y mastoidea inervan los tegumentos de la cara posterior del cráneo y de una parte del oído; las ramas transversal y supraclavicular inervan todo el cuello y la espalda hasta la segunda costilla, tanto ventral como dorsalmente;

— ramas profundas: inervan las estructuras profundas del cuello y participan en la constitución del nervio frénico.

ANESTESIA LOCORREGIONAL

■ *Bloqueo del nervio mandibular*

Permite la anestesia de una amplia zona *(fig. 13)* [19, 35, 45].

Este bloqueo transcutáneo se lleva a cabo a nivel de la fosita, entre la apófisis coronoides y el cóndilo, mediante una inyección provista de una aguja de 3 cm que se introduce perpendicularmente por delante del cóndilo, justo debajo del arco cigomático. La aguja se apoya sobre la apófisis pterigoides, luego se reorienta hacia arriba y hacia atrás y se empuja 1 cm. Cuando está bajo el agujero oval se inyectan entre 3 y 5 ml de sustancia según la edad [16].

El porcentaje de fracasos es más elevado por vía transcutánea que por vía endobucal. El riesgo de realizar una punción vascular arterial (arteria maxilar) es frecuente. La aspiración repetida permite su diagnóstico y retirar la aguja si es necesario. La efracción vascular no impide el bloqueo en ningún caso. Se han descrito accidentes graves de amaurosis transitoria tras la inyección intravascular de anestésicos con adrenalina. En todos los casos se trataba de bloqueos tronculares realizados a nivel de la espina de Spix [55]. Por último, se ha descrito la anestesia transitoria del nervio facial por difusión [1, 41].

Aunque este bloqueo anestesia tanto la mandíbula inferior como los dos tercios anteriores de la lengua, se aconseja recurrir a la anestesia general si la intervención es importante; además, este bloqueo asegura una analgesia perioperatoria.

El nervio alveolar puede ser anestesiado en una zona más periférica, en la cara interna de la rama ascendente del maxilar a nivel de la espina de Spix [35, 45]. Este bloqueo anestesia todos los dientes de la hemimandíbula, la mucosa labial y la piel del labio inferior homolateral. La espina de Spix está situada en la mitad de la cara interna de la rama ascendente del maxilar inferior y es equidistante del borde anterior y posterior del mismo, 1 cm por encima del plano oclusal. A este nivel, el nervio alveolar penetra en el hueso maxilar, el nervio lingual se ha individualizado justo un poco más arriba [35]. La aguja se introduce, desde el lado opuesto, a nivel de la cara interna de la rama ascendente, aproximadamente a 1 cm por encima de la superficie oclusal del arco dentario. Se extiende a lo largo de la cara interna durante 1 cm, cuando entra en contacto con la espina de Spix se inyectan entre 2 y 3 ml de anestésico. El nervio lingual suele bloquearse a la vez mediante una inyección submucosa [23]. El porcentaje de éxitos es mayor que por la vía externa. Se han descrito disestesias linguales a causa de una lesión del nervio y son difíciles de tratar.

13 *Bloqueo del nervio mandibular.*

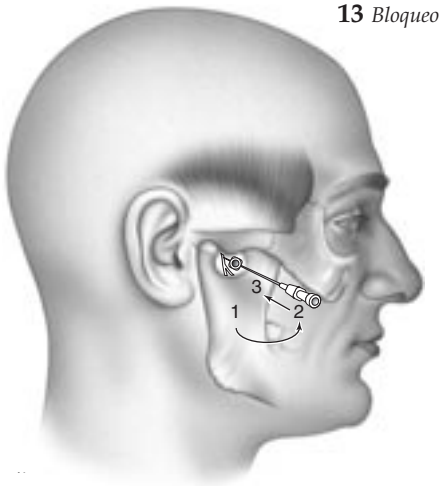

■ *Bloqueo del plexo cervical superficial (fig. 14)* [21, 36]

El bloqueo de las ramas superficiales del plexo provoca la anestesia de los tegumentos de la zona posterior del cráneo, de las partes anteriores y posteriores del cuello y de la espalda hasta la segunda costilla, en «esclavina».

El bloqueo de las ramas profundas provoca la anestesia de las estructuras profundas motoras, y por tanto de una parte del nervio frénico que recibe las ramas de C3 y C4.

El paciente está en decúbito dorsal, con la cabeza ligeramente en extensión y orientada hacia el lado opuesto. En esta posición se localiza la apófisis mastoides y el límite externo de la inserción clavicular del músculo esternocleidomastoideo. El punto de punción se encuentra en el medio de la línea que une los dos puntos de referencia a nivel del borde externo del esternocleidomastoideo. Tras realizar un habón intradérmico, la aguja se introduce perpendicularmente en la piel hasta efectuar contacto óseo con la apófisis transversal de C2 o C3. A continuación se retira la aguja que se orienta primero hacia arriba y luego hacia abajo, para realizar una infiltración en «abanico» con 10 ml de solución.

La disfonía transitoria observada en el bloqueo del plexo cervical superficial indica la anestesia del plexo cervical profundo. Coincide con la técnica del bloqueo que toma como punto de referencia una apófisis transversal cervical, a diferencia de otras que son mucho más superficiales.

Está indicada en la cirugía cutánea del cuello y de la región posterior del cráneo.

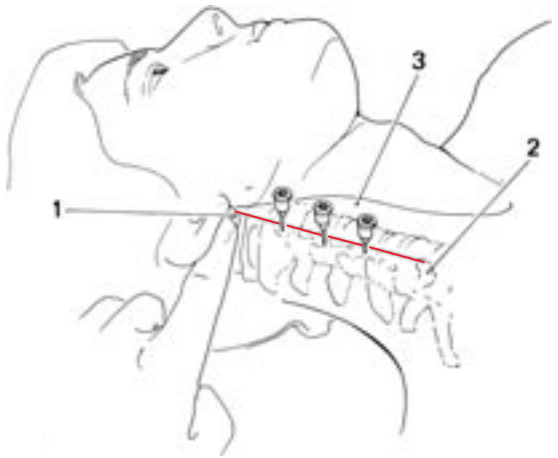

14 *Bloqueo del plexo cervical (según Germain, en Gauthier-Lafaye).*
1. Mastoides; 2. tubérculo de Chassaignac; 3. esternocleidomastoideo.

■ *Peridural cervical* *(fig. 15)* [4]

El bloqueo del plexo cervical superficial y del plexo braquial mediante peridural cervical da lugar a una anestesia en «esclavina» de la cara posterosuperior del cráneo en la línea bimamelonaria que afecta a la totalidad del cuello y de los miembros inferiores.

Las fibras simpáticas posganglionares nacen de D1 a D5 y se distribuyen en el corazón. El nervio frénico nace de C3 a C5 y aunque esté mielinizado puede ser anestesiado.

Durante la anestesia peridural cervical, la difusión del anestésico local a partir de los agujeros de conjugación puede explicar la extensión que se produce hacia los pares craneales.

El espacio peridural cervical es un espacio cerrado relativamente exiguo. La duramadre se encuentra fijada a nivel del agujero occipital y, debido a la expansión cervical de la médula, alcanza su mayor tamaño a nivel de C7-D1, nivel habitualmente elegido para realizar la punción.

La preparación de los pacientes comprende un llenado vascular sistémico. Un control hemodinámico es fundamental.

El paciente se coloca en posición sentada con la cabeza flexionada o en decúbito lateral. Tras la anestesia local de la piel y del ligamento interespinoso, se realiza la punción por la vía media interespinosa a nivel de C7-D1 o C6-C7 con la ayuda de una aguja de Tuohy 18 F. El espacio peridural se busca mediante la técnica de la gota que desaparece en el mandril de la aguja en el momento que se penetra en el espacio peridural donde la presión es negativa.

Se introduce un catéter 18 G. La parte proximal alcanza las raíces C3-C4, lo que corresponde a la graduación 4 del catéter en la piel. La parte exterior está unida a un filtro antibacteriano por el cual se reinyecta la sustancia.

Una dosis de prueba con lidocaína al 1 % y con adrenalina permite detectar una efracción vascular eventual o una lesión en la duramadre.

El paciente está acostado en posición de Trendelenburg a 20º. Toda la mezcla anestésica se inyecta de manera que el bloqueo sea muy selectivo y no sobrepase las raíces dorsales. La mezcla anestésica queda localizada en la zona cervical sin que exista una difusión caudal.

El agente anestésico es captado en aproximadamente 10 minutos.

Las sustancias inyectadas son una mezcla a partes iguales de lidocaína al 1 % y de bupivacaína al 0,5 % con adrenalina. Se añade a esta mezcla un opiáceo (fentanilo o sufentanilo). La cantidad inyectada es de 1,2 ml por metámera que debe bloquearse, lo que corresponde aproximadamente a 12 o 14 ml. Cuando la zona está anestesiada, se inyecta aproximadamente cada 90 minutos media dosis de bupivacaína. Una vez que se ha conseguido la anestesia, la peridural se completa mediante una anestesia general de comodidad.

La analgesia postoperatoria se mantiene durante unos días a través de un catéter y con la ayuda de opiáceos administrados de manera continua o, frecuentemente, con una analgesia autocontrolada por el paciente.

En algunos países no se utiliza mucho la anestesia peridural debido a sus complicaciones técnicas y posibles repercusiones. Sin embargo, las modificaciones ventilatorias y hemodinámicas que se producen son moderadas y dependen de la extensión del bloqueo hacia la zona torácica. La anestesia de los primeros espacios dorsales no provoca mucha vasodilatación. En cambio, el bloqueo simpático cardíaco provoca una bradicardia que suele tolerarse bien y una reducción de la contractilidad cardíaca. La presión arterial no se modifica o disminuye moderadamente. El bloqueo simpático reduce la isquemia miocárdica. Este efecto de tipo betabloqueante requiere un atento control en caso de hipovolemia, la taquicardia refleja ya no aparece. La vasodilatación periférica que se produce en la zona anestesiada puede considerarse beneficiosa en la cirugía de los colgajos y siempre que los tejidos estén amenazados.

INDICACIONES

La cirugía oncológica puede beneficiarse de la anestesia locorregional. Este tipo de anestesia proporciona, en determinadas condiciones, la anestesia suficiente para realizar la intervención quirúrgica y, además, genera una analgesia perioperatoria eficaz [45]:

— las bucofaringectomías transmaxilares, combinadas con reconstrucciones por colgajos miocutáneos pediculados o libres, pueden realizarse con una peridural cervical asociada con un bloqueo del nervio mandibular. Debe realizarse imperativamente una anestesia general de complemento con intubación y ventilación asistida. La analgesia intraoperatoria y postoperatoria se consigue por vía locorregional;

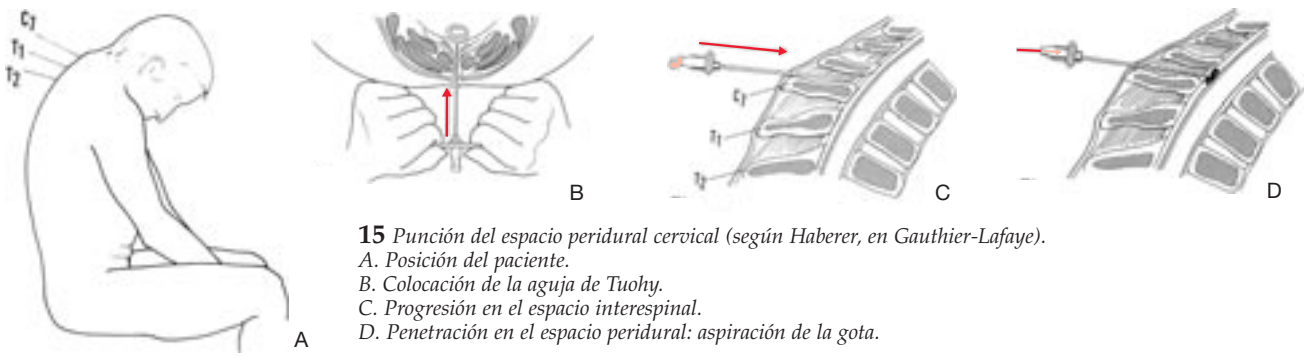

15 *Punción del espacio peridural cervical (según Haberer, en Gauthier-Lafaye).*
A. Posición del paciente.
B. Colocación de la aguja de Tuohy.
C. Progresión en el espacio interespinal.
D. Penetración en el espacio peridural: aspiración de la gota.

— las laringectomías totales, parciales y reconstructivas se realizan con una anestesia general. La peridural cervical o los bloqueos cervicales sólo están indicados si la intervención se acompaña de un vaciamiento ganglionar radical;

— la anestesia locorregional cervical está especialmente indicada en los vaciamientos celuloganglionares radicales y en las reconstrucciones por colgajos. La peridural es más fácil de realizar. Los catéteres permiten las reinyecciones ayudándose si es necesario de bombas de analgesia autocontroladas;

— las tiroidectomías y paratiroidectomías también pueden realizarse con anestesia locorregional: bloqueos cervicales bilaterales o peridural cervical. La asociación con una sedación ligera y el aporte de oxígeno permite que el paciente tolere la incómoda posición intraoperatoria que debe mantener, particularmente la hiperextensión de la cabeza;

— las exéresis tumorales de la fosa infratemporal pueden beneficiarse del bloqueo analgésico del nervio maxilar superior. Suele realizarse en el preoperatorio y puede repetirse en el postoperatorio con la ayuda de un catéter de reinyección fijado a la piel cuando sea necesario.

Anestesia local y endoscopia

Las vías aéreas digestivas se anestesian fácilmente mediante pulverizaciones locales de lidocaína al 5 %. Esta anestesia de contacto suele ser suficiente para las endoscopias realizadas con un tubo flexible. Si se asocian con una intervención quirúrgica, es necesario realizar un bloqueo complementario acompañado de sedación o incluso de anestesia general [36, 37].

RESEÑA ANATÓMICA *(fig. 16)*

La rama superior del nervio laríngeo superior, rama del nervio neumogástrico, garantiza la inervación sensitiva de la laringe. Este nervio, oblicuo en su base e interior, atraviesa la membrana tiroidea de forma equidistante al hueso hioides y al borde externo del cartílago tiroides. Esta inervación da lugar a ramas que inervan la base de la lengua, región subglótica, cuerdas vocales e hipofaringe.

TÉCNICA DE LA ANESTESIA LOCAL [36, 57]

El bloqueo del nervio laríngeo superior se realiza en el paciente en posición decúbito y la cabeza en hiperextensión. El asta mayor del hueso hioides y el borde superior del cartílago tiroides se localizan con los dedos índice y corazón. La aguja se introduce lateralmente a media distancia entre estos dos puntos de referencia y se dirige con un ángulo de 30° respecto al plano cutáneo hacia la línea media. El contacto con la membrana tiroidea provoca una sensación de renitencia y puede desencadenar una parestesia que irradia hacia el oído. A este nivel se inyectan 5 ml de anestésicos locales, un masaje suave facilita su penetración. Se han propuesto otras técnicas como la que sigue un trayecto que procede del asta del hueso hioides y se reúne en la línea media en una dirección más vertical que la precedente.

El bloqueo del nervio traqueal permite la anestesia directa de la laringe y de la tráquea tras la introducción de la aguja en dirección ascendente, a nivel de la membrana cricoidea sobre la línea media. La inyección de 2 ml de anestésico local provoca una tos refleja y la anestesia de las cuerdas vocales.

INDICACIONES

Los bloqueos laríngeo y traqueal dan lugar a una anestesia local muy eficaz. Cuando se realiza una laringoscopia directa en suspensión, por razones de comodidad quirúrgica y debido a la hiperextensión de la cabeza, suele combinarse con la anestesia general. El bloqueo del nervio laríngeo anestesia y mantiene en abducción las cuerdas vocales, así se facilitan las intervenciones quirúrgicas o la utilización del láser sobre la laringe. Un cuidadoso control postoperatorio es obligatorio debido al riesgo de aspiración bronquial.

16 *Según Monod y Duhamel. 1. Bloqueo del nervio laríngeo superior; 2. bloqueo traqueal.*

Anestesia local y amigdalectomía [36, 43]

En los niños la amigdalectomía siempre se realiza con anestesia general, frecuentemente con una intubación nasotraqueal. A menudo el postoperatorio es muy doloroso debido a tres factores:

— traumatismo quirúrgico, pero nunca se ha demostrado la influencia de la técnica (disección o *sludder*);

— miositis inflamatoria responsable de una contracción refleja de los músculos faríngeos que desencadena un dolor paroxístico durante la deglución;

— infección.

RESEÑA ANATÓMICA

La inervación de la celda amigdalina depende del plexo faríngeo de Andersch, ramas del nervio glosofaríngeo que bordean la parte posterior del músculo estilofaríngeo [19].

TÉCNICAS DE LA ANESTESIA LOCAL *(fig. 17)*

Se ha propuesto una anestesia de contacto para conseguir una analgesia tras la amigdalectomía. Esta técnica consiste en dispersar al final de la intervención una solución anestésica sobre la mucosa, a nivel de la base de implantación de las amígdalas. Esta inyección puede provocar un accidente por sobredosis debido a la gran absorción que presentan las mucosas, una parálisis glótica y trastornos de la deglución a causa de una afectación de la faringe y laringe [25].

La técnica que utilizan los autores consiste en bloquear estas ramas al comienzo de la intervención mediante la inyección de un anestésico local en tres puntos situados respectivamente a nivel de: el pilar posterior, la parte media del pilar anterior y la parte inferior del pilar anterior. Se inyectan entre 0,5 y 1 ml de bupivacaína al 0,125 % o al 0,25 % con adrenalina en cada punto y de cada lado, es decir, un total de 3 a 6 ml sin exceder la dosis de 2 $mg \cdot kg^{-1}$. Estas inyecciones contribuyen a la disección de las celdas amigdalinas. No se ha establecido su posible efecto sobre la importancia del sangrado intraoperatorio y la aparición de accidentes hemorrágicos posteriores. El bloqueo de las ramas de Andersch permite anestesiar las celdas amigdalinas sin ocasionar trastornos de la deglución. Esta técnica, fácil de realizar y fiable, consigue una analgesia postoperatoria de 6 horas como media [43].

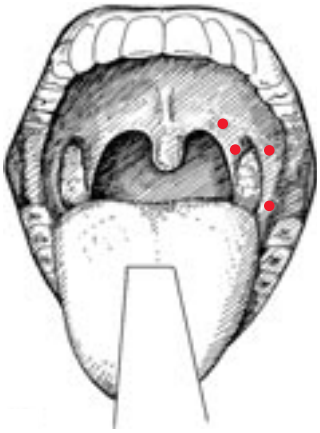

17 *Anestesia local para la amigdalectomía (según Legent, Perlemuter y Quere).*

Anestesia y cirugía de las glándulas salivales

RESEÑA ANATÓMICA

La inervación de las glándulas salivales y, particularmente, de la parótida depende del nervio auriculotemporal, rama del V3. La vía de acceso quirúrgica pasa por la zona inervada por la raíz C3 del plexo cervical.

TÉCNICA

La técnica de anestesia local combina el bloqueo del nervio mandibular por vía transcutánea a nivel de la fosita sigmoidea con el bloqueo de la raíz C3 unilateral.

INDICACIONES

Están especialmente indicadas para la cirugía parotídea. Es muy difícil llevar a cabo este tipo de cirugía sólo con anestesia local, la calidad de la anestesia a nivel de los planos profundos no es perfecta y el paciente se encuentra en una posición muy incómoda.

Cirugía plástica cutánea y oncodermatología

La anestesia local de la cara por infiltración y por vía tópica permite la escisión de lesiones cutáneas (nevo, fibrocondromas, etc.) y la reparación de pequeñas heridas en la cara [25, 37, 45, 60].

Cuando la lesión es más importante, realizar un bloqueo de conducción en función de la zona afectada está indicado: bloqueo del nervio infraorbitario, frontal o mentoniano.

La cirugía oncodermatológica, a veces, se realiza sobre amplias zonas y requieren la realización de injertos de recubrimiento. Cuando la zona es muy grande, los bloqueos tronculares están particularmente indicados.

RESEÑA ANATÓMICA

La frente está inervada por el nervio frontal, rama del nervio oftálmico de Willis. El nervio divide en dos ramas, supraorbitaria y supratroclear, que inervan la parte externa e interna de cada hemifrente [45].

La anatomía del nervio infraorbitario se ha descrito anteriormente.

El nervio mentoniano, rama terminal del nervio mandibular, inerva el labio inferior, la mucosa gingival y la piel del mentón. Emerge a nivel de la cara por el agujero mentoniano acompañado de la otra rama terminal del nervio dentario inferior, el nervio incisivo, que da ramas al canino y a los dos incisivos.

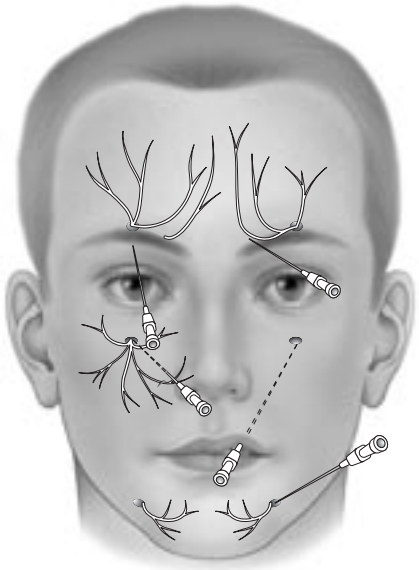

18 *Bloqueos de los nervios (supraorbitario, supratroclear, infraorbitario y mentoniano) para la cirugía cutánea de la cara.*

TÉCNICAS E INDICACIONES

■ *Cirugía de la frente*

Bloqueo del nervio supraorbitario *(fig. 18)*

Se realiza a nivel del agujero supraorbitario, es fácil de localizar con el dedo justo encima de la pupila. La aguja se introduce 0,5 cm por debajo de la ceja a nivel del orificio, sin penetrarlo. Se inyectan 1 o 2 ml de solución anestésica [19, 45, 51].

Bloqueo del nervio supratroclear *(fig. 18)*

Se realiza a nivel del ángulo formado por el borde superior de la órbita y el hueso nasal. La aguja se introduce a nivel de la bisectriz de este ángulo. Se inyectan 1 o 2 ml al establecer contacto con el hueso [18]. En total, entre 4 y 8 ml de solución anestésica repartidos en cuatro puntos anestesian totalmente la frente hasta la sutura coronal anterior. La difusión de la solución anestésica hacia el músculo elevador del párpado superior puede provocar una paresia transitoria.

■ *Cirugía de los labios superiores y de la región suborbitaria y del mentón*

Esta cirugía requiere la realización de un bloqueo del nervio infraorbitario [37, 45, 46].

■ *Cirugía de los labios inferiores y del mentón (fig. 18)*

El bloqueo del nervio mentoniano puede realizarse por vía endobucal o transcutánea al establecer contacto con el agujero mentoniano situado verticalmente con respecto a los otros agujeros (cf supra). El punto de punción se sitúa debajo de la inserción del premolar. La aguja se dirige hacia abajo y hacia fuera, a una profundidad de 2 mm; inyectar entre 0,5 y 1 ml de solución anestésica es suficiente para bloquear este nervio.

Estos bloqueos sensitivos son técnicas sencillas y fiables. Los únicos incidentes descritos son las disestesias en las zonas afectadas: pueden evitarse si se utilizan agujas de bisel corto y si no se inyecta el anestésico dentro del conducto.

Cirugía de la nariz

El nervio nasociliar, rama terminal del nervio oftálmico, inerva la mayor parte de los tegumentos y del hueso nasal. Este bloqueo se realiza por vía intraorbitaria; la aguja sigue la vía que conduce al nervio óptico situado, en los adultos, a 4 cm de profundidad respecto a la piel. Este bloqueo no debe utilizarse en los niños [45]. En las lesiones limitadas de la punta de la nariz, se realiza la anestesia de la rama nasolobular con una aguja subcutánea que penetra lateralmente entre 1 y 3 mm a nivel de la unión del cartílago con el hueso, donde se inyectan 0,5 ml de solución anestésica.

La mayoría de la cirugía tegumentaria de la cara puede llevarse a cabo si se anestesian cuatro nervios: frontal, supratroclear, infraorbitario y mentoniano [6]. Para las heridas de la frente, suele ser suficiente el bloqueo unilateral o bilateral de las ramas supraorbitaria y supratroclear del nervio frontal. El bloqueo del nervio infraorbitario, realizado preferentemente por vía endobucal, permite anestesiar al mismo tiempo las ramas dentarias anteriores e incluso las medias y anestesiar así todo el bloque incisivocanino. El nervio mentoniano inerva el labio inferior. A este nivel, el bloqueo anestesia la piel y las mucosas, el mentón y el labio inferior. Mayoritariamente el nervio nasal inerva los tegumentos y el hueso nasal. El bloqueo de este nervio es importante en la reparación de las heridas de la nariz y en la cirugía de ciertas lesiones de la punta. Puede realizarse la anestesia de la rama nasolobular con la ayuda de una aguja subcutánea introducida lateralmente entre 2 y 3 mm a nivel de la unión del cartílago con el hueso. Las heridas del cuero cabelludo pueden tratarse tras una anestesia troncular que afecta a los nervios supraorbitario y supratroclear y a las ramas C2-C3 posteriores asociadas al nervio auriculotemporal. Se ha propuesto la anestesia por infiltración en «corona» para tratar las lesiones de todo el cuero cabelludo [24].

Cualquier referencia a este artículo debe incluir la mención del artículo original: Martin C, Navez ML et Prades JM. Anesthésie locale et régionale en oto-rhino-laryngologie. Encycl Méd Chir (Editions Scientifiques et Médicales Elsevier SAS, Paris, tous droits réservés), Oto-rhino-laryngologie, 20-890-A-10, 2001, 16 p.

Bibliografía

[1] Adam P, Perchenet-Munoz S, Moreau A, Huet P, Piot B, Mercier J. Limitation d'ouverture buccale par fibrose musculaire après anesthésie locorégionale. *Rev Stomatol Chir Maxillofac* 1995 ; 96 : 166-177

[2] Aiach G, Levignac J. La rhinoplastie esthétique. Paris : Masson, 1986 : 1-192

[3] Ashchi M, Wiedemann HP, James KB. Cardiac complication from use of cocaine and phenylephrine in nasal septoplasty. *Arch Otolaryngol Head Neck Surg* 1995 ; 121 : 681-684

[4] Baylot D, Mahul P, Navez ML, Hajjar J, Prades JM, Auboyer C. Anesthésie péridurale cervicale. *Ann Fr Anesth Réanim* 1993 ; 12 : 483-492

[5] Beauvillain C, Viale M, Radafy E, Litoux P, Legent F. Chirurgie dermatologique faciale chez les patients de plus de 70 ans. À propos de 166 cas opérés en1986 et 1987. *Rev Laryngol Otol Rhinol* 1989 ; 110 : 183-185

[6] Bettman JW. 700 medico-legal cases in ophthalmology. *Ophthalmology* 1990 ; 97 : 12-18

[7] Bingham B, Hawthorme M. The use of anaesthetic Emla® cream in minor otological surgery. *J Laryngol Otol* 1988 ; 102 : 517

[8] Borzelli F, Nouvellon E, Ripart J, Peray P, Dupeyron G, Eledjam JJ. Utilisation de la mépivacaïne en ophtalmologie. *Ann Fr Anesth Réanim* 1997 ; 16 : R153

[9] Brisman M, Ljung B, Otterbom I, Larsson LE, Andreasson S. Methaemoglobin formation after use of the Emla® cream in term neonates. *Acta Paediatr* 1998 ; 87 : 1191-1194

[10] Bromley L,, Hayward A. Cocaine absorption from the nasal mucosa. *Anaesthesia* 1988 ; 43 : 356-358

[11] Bruelle P, Laloureey L, Eledjam JJ. Place de l'anesthésie locorégionale en chirurgie ambulatoire. In : Conférence d'actualisation. Paris : Elsevier et SFAR, 1996 : 141-150

[12] Buckley JB, Mitchell DB, Hickey SA, Fitzgerald O'connor A. Submucous resection of the nasal septum as an outpatient procedure (see comments). *J Laryngol Otol* 1991 ; 105 : 544-546

[13] Campbell JP, Campbell CD, Warren DW, Prazma TU, Rillsbury HC. Comparison of the vasoconstrictive and anesthetic effects of intranasally applied cocaine vs xylometazoline/lidocaine solution. *Otolaryngol Head Neck Surg* 1992 ; 107 : 697-700

[14] Chiu YC, Bretch K, Dasguta DS, Mhoon E. Myocardial in farction with topical cocaine anaesthesia for nasal surgery. *Arch Otolaryngol Head Neck Surg* 1986 ; 112 : 988-990

[15] Cook JA, Murrant NJ, Evans K, Lavelle RJ. Manipulation of the fractured nose under local anaesthesia. *Clin Otolaryngol* 1992 ; 17 : 337-340

[16] Donkor P, Wong J, Punnia-Morthy A. An evaluation of the closed mouth mandibular block technique. *Int J Oral Maxillofac Surg* 1990 ; 19 : 216-219

[17] Drouault Y, Guillet G,, Morel P,, Vilmer C,, Benes G,, Trinquet F. Comparaison de l'efficacité analgésique d'Emla® 5 % crème et de l'infiltration de lidocaïne pour les biopsies des muqueuses génitales. *Am Dermatol Vénéréol* 1997 ; 124 : 448-451

[18] El Kholy A. Manipulation of the fractured nose using topical local anaesthesia. *J Laryngol Otol* 1989 ; 103 : 580-581

[19] Erikson E. Manuel illustré d'anesthésie locorégionale. Paris : Medsi, 1985 : 25-78

[20] Ernst A, Marvez-Valls E, Nick T, Weiss S. LAT (lidocaine-adrenaline-tetracaine) versus TAC (tetracaine-adrenaline-cocaine) for topical anaesthesia in face and scalp lacerations. *Ann Emerg Med* 1995 ; 13 : 151-154

[21] Germain H. Anesthésie régionale de la tête et du cou. In : Gauthier-Lafaye P éd. Précis d'anesthésie loco-régionale. Paris : Masson, 1985 : 47-65

[22] Greinwald JH, Holtel MR. Absorption of topical cocaine in rhinologic procedures. *Laryngoscope* 1996 ; 106 : 1223-1225

[23] Harn SD, Durham TM. Incidence of lingual nerve trauma and postinjection complications in conventionnal mandibular block anesthesia. *J Am Dent Assoc* 1990 ; 121 : 519-523

[24] Hartley EJ, Bissonnette B, Stlouis P, Rybczynski J, McLeod ME. Scalp infiltration with bupivacaine in pediatric brain surgery. *Anesth Analg* 1991 ; 73 : 29-32

[25] Hegenbarth MA, Altieri MF, Hawk WH, Greene A, Ochsenschlager DW, O'Donnell R. Comparison of topical tetracaine, adrenaline, and cocaine anaesthesia with lidocaine infiltration for repair of lacerations in children. *Ann Emerg Med* 1990 ; 19 : 63-67

[26] Jackson RT, Hersey SJ. Interaction of cocaine with nasal mucosa. *Arch Otolaryngol Head Neck Surg* 1991 ; 117 : 975-979

[27] Jyvarkopi M. A comparison of topical Emla® cream with Bonain's solution for anaesthesia of the tympanic membrane during tympanocentesis. *Eur Arch Otorhinolaryngol* 1996 ; 253 : 234-236

[28] Kahle W, Leonhardt H, Platzer W. Anatomie du système nerveux. Paris : Flammarion Médecine-Science, 1979 : 116-120

[29] Kays CR. Local infiltration versus regional anesthesia of the face: case report and review. *J S C Med Assoc* 1988 ; 84 : 494-496

[30] Klossek JM, Baudoin D, Chauveau JM, De Larrard J, Ferrière B, Fontanel JP. Anesthésie et chirurgie endonasale sous guidage endoscopique. *Cah ORL* 1989 ; 24 : 597-599

[31] Legent F, Perlemunter C, Quere M. Nerfs crâniens et organes correspondants. Paris : Masson, 1990

[32] Liao BS, Hilsinger RL, Rasgon BM, Matsuoka K, Adour KK. A preliminary study of cocaine absorption from the nasal mucosa. *Laryngoscope* 1999 ; 109 : 98-102

[33] Lormans P, Gaumann P, Schwieger I, Tassony E. Ventricular fibrillation following local application of cocaine and epinephrine for nasal surgery. *J Oto Rhinol Laryngol* 1992 ; 54 : 160-162

[34] Mailer CM, Webster AC. Controlled sedation, sphenopalatine and nasociliary blocks, and bloodness flap suturing in dacryocystorhinostomy. *Can J Ophthalmol* 1982 ; 17 : 189-193

[35] Malamed SF. Local anaesthesia. In : Handbook of local anaesthesia. Chicago : Mosby Year Book, 1990 : 142-293

[36] Martin C, Navez M, Prades JM. Anesthésie locale et régionale en ORL. *Encycl Méd Chir* (Éditions Scientifiques et Médicales Elsevier SAS, Paris), Oto-rhino-laryngologie, 20-890-A-10, 1992

[37] Mayer M, Navez M. Anesthésie locorégionale de la face chez l'enfant. Techniques d'anesthésie de la tête et du cou. Paris : Masson, 1993

[38] Mazoit JX. Pharmacologie des anesthésiques locaux. In : Bonnet F, Eledjam JJ éd. Actualités en anesthésie locorégionale. Paris : Arnette-Blackwell, 1995 : 3-38

[39] Mazoit JX. Mode d'action et toxicité des anesthésiques locaux. In : Conférence d'actualisation. Paris : Elsevier et SFAR, 1996 : 249-262

[40] McClure JH. Ropivacaine. *Br J Anesth* 1996 ; 76 : 300-307

[41] Miles PG. Facial palsy in the dental surgery. Case report and review. *Aust Dent J* 1992 ; 37 : 262-265

[42] Molliex S, Haond P, Baylot D, Prades JM, Navez M, Elkhoury Z et al. Effect of pre- vs postoperative tonsillar infiltration with local anesthetics on postoperative pain after tonsillectomy. *Acta Anaesthesiol Scand* 1996 ; 40 : 1210-1215

[43] Molliex S, Navez M, Baylot D, Prades JM, Elkhoury Z, Auboyer C. Regional anaesthesia for outpatient nasal pyramid surgery. *Br J Anaesth* 1996 ; 76 : 151-153

[44] Moscona RA, Ramon I, Ben David B, Isserles S. A comparison of sedation techniques for outpatient rhinoplastic: midazolam versus midazolam plus ketamine. *Plast Reconstr Surg* 1995 ; 96 : 1066-1074

[45] Navez M, Molliex S, Auboyer C. Les blocs de la face. In : Conférence d'actualisation. Paris : Elsevier et SFAR, 1997 : 237-249

[46] Nicodemus HF, Ferrer MJ, Cristobal VC, DeCastro L. Bilateral infraorbital block with 0,5 % bupivacaine: a postoperative analgesia following cheiloplasty in children. *Scand J Plast Reconstr Hand Surg* 1991 ; 25 : 253-257

[47] Noorily A, Otto R, Noorily S. Intranasal anesthetic effects of lidocaine and tetracaine compared. *Otolaryngol Head Neck Surg* 1995 ; 113 : 370-374

[48] Pfleider AG, Brockbank M. Cocaine and adrenaline: a safe or necessary combination in the nose? A study to determine the effect of adrenaline in the absorption and adverse side effects of cocaine. *Clin Otolaryngol* 1988 ; 13 : 421-426

[49] Poore TE, Carney FM. Maxillary nerve block: a useful technique. *J Oral Surg* 1973 ; 31 : 749-755

[50] Pryor GJ, Kilpartick WR. Local anesthesia in minor lacerations: topical TAC vs lidocaine infiltration. *Ann Emerg Med* 1980 ; 9 : 568-571

[51] Randle HW, Salassa JR, Roenig RK. Local anesthesia for cutaneous lesions of the head and neck. Practical applications of peripheral nerve blocks. *J Dermatol Surg Oncol* 1992 ; 18 : 231-235

[52] Roghani S, Duperon DF, Barcohana N. Evaluating the efficacy of commonly used topical anesthetics. *Pediatr Dent* 1999 ; 21 : 197-200

[53] Stromberg B. Regional anesthesia in head and neck surgery. *Clin Plast Surg* 1985 ; 12 : 123-136

[54] Sved AM, Wong JD, Donkor P, Horan J, Rix L, Durtin J et al. Complications associated with maxillary nerve block anesthesia via the greater palatine canal. *Aust Dent J* 1992 ; 37 : 340-345

[55] Tomazzoli-Gerosa L, Marchini G, Monaco A. Amaurosis and atrophy of the optic nerve: an unusual complication of mandibular nerve anesthesia. *Ann Ophthalmol* 1988 ; 20 : 170-171

[56] Urmey WF, Stanton J, Sharrock NE. Initial one year experience of a 97,3%. Regional anesthesia ambulatory surgery center. *Reg Anesth* 1993 ; 18 : 69

[57] Vannier JL, Vilette M, Bouaziz H, Ibrahim H, Marty J, Desmont JM. Le bloc du nerf laryngé supérieur pour les anesthésies endoscopiques ORL. Description d'une technique simplifiée. *Ann Fr Anesth Réanim* 1988 ; 8 : 379-381

[58] Viel E, Bruelle P, De La Coussaye JE, Eledjam JJ. Pharmacologie des anesthésiques locaux. *Douleurs* 1997 ; 16 : 157-165

[59] Waldron J, Mitchell DB, Ford G. Reduction of fractured nasal bones - local versus general anesthesia. *Clin Otolaryngol* 1989 ; 14 : 357-359

[60] Winton GB. Anaesthesia for dermatologic surgery. *J Dermatol Surg Oncol* 1988 ; 14 : 41-54

[61] Wurm HW. Regional anaesthesia and analgesia for same day surgery in adults. *Curr Opin Anaesthesiol* 1994 ; 7 : 436-440